

# Dornenkronenseestern - nur angucken, nicht anfassen!

Dieser Seestern (*Acanthaster planci*) hat seinen bedeutungsschweren Namen aus gutem Grund! Wenn du jedoch mit den Dornen in Berührung gekommen bist, suche möglichst bald ein Krankenhaus auf. Eine unverzügliche ärztliche Behandlung ist unumgänglich. Abwarten macht alles nur schlimmer!

Es ist ein schöner, sonniger Tag und Nelly\*\*, eine Tauchlehrerin, nimmt ihre vier erfahrenen Taucher mit auf einen Tauchgang entlang einer spektakulären Wand in der Nähe des Tauchresorts auf einer sehr einsam gelegenen tropischen Insel in **Südost-Sulawesi in Indonesien**. Der Tauchgang ist sehenswert und verläuft entspannt, ohne jegliche Strömung. Alles geht gut - bis auf das Ende des Tauchgangs. Während sie sich nach dem Sicherheitsstopp umdreht, um den Tauchern zu signalisieren, dass sie aufsteigen sollen, berührt Nelly mit ihrem rechten Zeigefinger aus Versehen einen **Dornenkronenseestern (engl. crown-of-thorns starfish)** und drei giftige Dornen bohren sich daraufhin tief in ihren Finger. Auf dem Boot entfernt sie die Dornen, säubert ihre Hand, hält sie in heißes Wasser und desinfiziert die Wunde schließlich mit desinfizierender Betadine-Wundsalbe. Der Schmerz ist nicht auszuhalten. Trotz der Erste-Hilfe-Behandlung sieht ihr Finger am nächsten Tag schlimmer aus und ist geschwollen. Da die Insel sehr entlegen gelegen ist, gibt es dort keinen Arzt. Allerdings ruft sie auch DAN nicht sofort an und nimmt in einem Versuch von Selbstmedikation etwas Ibuprofen ein und beginnt später in der Nacht mit der Einnahme eines Penicillin-artigen Antibiotikums, da sich der Zustand **ihres Fingers zunehmend verschlechtert**. Trotzdem und in Anbetracht der Umstände geht es Nelly noch ziemlich gut: keine Übelkeit und kein Erbrechen, die Wunden sind klein und beeinträchtigen nur den halben Zeigefinger; die Hand ist leicht geschwollen.

Da das Antibiotikum zu diesem Zeitpunkt nicht effektiv helfen kann, ist ihr Finger am nächsten Tag noch stärker angeschwollen. Ein amerikanischer Chirurg unter den Gästen rät ihr dazu, dringend nach Bali zu fliegen und ihren Finger dort fachgerecht im Krankenhaus behandeln zu lassen, falls in den nächsten 24 Stunden keine Besserung eintritt. Mal eben schnell die Insel zu verlassen ist allerdings eine echte Herausforderung. Flugzeuge landen und starten nur einmal in der Woche. Aber Nelly hat Glück. Nur drei Tage nach dem Vorfall gibt es einen Flug nach Bali: **sie kontaktiert DAN Europe und macht sich nach Zusage der Kostenübernahme auf die Reise**.

Gleich nachdem sie in Bali ankommt, sucht sie das internationale Krankenhaus\*\* in Denpasar auf. Die Diagnose lautet „sekundäre Infektion aufgrund des Kontaktes mit einem Meereslebewesen“ und man verschreibt ihr weitere Antibiotika (Clindamycin) sowie massenhaft Schmerzmittel.


Die nächsten beiden Wochen muss sie in Bali zur ambulanten Behandlung bleiben und mehrfach das Krankenhaus aufsuchen. Durch die Sekundärinfektion hat sich ein Abszess gebildet, der geöffnet werden und dessen Inhalt im Labor bestimmt werden muss. Trotz der Antibiotika verbessert sich der Zustand des Fingers einfach nicht. Eine Röntgenaufnahme bringt schließlich Aufschluss: es sind immer noch kleine Splitter der Stacheln im Weichteilgewebe des Fingers! In den folgenden vier Tagen wird ihr Finger zweimal aufgeschnitten und weitere Antibiotika und Schmerzmittel verschrieben. Nelly kann immer noch nicht nach Sulawesi zurückfliegen und muss wegen einer Notfallbehandlung nochmals zurück ins Krankenhaus.

Drei Wochen später schließlich ist Nelly mit dem "OK" der Ärzte endlich wieder auf ihrem Weg zurück zu der kleinen Insel - und taucht wieder.

Einen Monat später ist Nelly wieder zurück im Krankenhaus in Bali zur Nachsorge der Wundausschneidung.

Ihr Zustand hat sich verschlimmert. Ihr Finger ist immer noch steif, rot und geschwollen und sie klagt über pulsierende Schmerzen. Sie hat weiterhin die antibiotische Salbe angewendet und daraufhin sind zwei der drei Wunden auch verheilt, aber die dritte Wunde lässt ihr einfach keine Ruhe. Die Bewegung des Fingers ist eingeschränkt und er fühlt sich taub an, aber glücklicherweise ist kein Eiter in der Wunde. Der Chirurg des Krankenhauses hält es für notwendig, das Gewebe ihres Fingers auf Überbleibsel von Fremdkörpern zu untersuchen. Ein neues Röntgenbild bestätigt die Annahme, dass sich immer noch Fremdkörper im Gewebe befinden. Somit ist die Ursache für die Schwellung und andauernde Entzündung klar.

Und wieder 14 weitere Tage (!) als ambulante Patientin in Denpasar. Ein Unfallchirurg öffnet die Wunde. Zum Glück ist der Knochen nicht entzündet, aber die Sache geht nun schon seit fast zwei Monaten... und alles nur wegen drei kleiner Stacheln.



\*\*\*

Fünf Monate später in Italien. Ein weiterer geschäftiger Arbeitstag im Leben von Julia S.\*\*, Case Managerin bei DAN Europe. Sie hat gerade angefangen, ihre Emails zu lesen. Zur selben Zeit befindet sich Tessa\*\*, eine finnische Tauchlehrerin, auf einer kleinen wunderschönen Insel an der Westküste **Thailands**, einem Tauchparadies, in größter Verzweiflung. Während ihres Tauchgangs dreht sie sich um und landet mit ihrem ganzen Arm versehentlich auf einem Dornenkronenseestern. Ihre Hand blutet heftig. Kurz darauf wird sie taub und schmerzt unerträglich. Übelkeit setzt innerhalb von wenigen Minuten ein. Auf dem Boot hält sie ihre Hand und ihren Arm eine Stunde lang in heißes Wasser. Aber die Hand ist geschwollen und die Haut bis zum Ellbogen wie marmoriert. Zurück an Land sucht sie eine lokale Klinik auf. **Der Arzt verschreibt ihr Antibiotika, aber kennt den Dornenkronenseestern nicht.** Tessa wird behandelt, als hätte sie in

einen Seeigel gefasst.

Später zurück im Resort beschließt sie, DAN Europe eine Email über den Vorfall und ihre Verletzung zu schicken. Es ist Julia von DAN Europe, die diese Email erhält. Als sie liest, "an den Dornen eines Dornenkronenseesterns verletzt", fällt ihr schlagartig Nellys Fall ein und sie ist sofort alarmiert. Sie greift zu ihrem Telefon, um herauszufinden, wie es Tessa geht. Tessa antwortet mit schwacher Stimme. Sie kann sich fast nicht wach halten. Julia hat den Eindruck, dass das Mädchen Gefahr läuft, ohnmächtig zu werden, und sagt ihr, dass sie schnellstens richtige medizinische Hilfe in Phuket aufsuchen muss. Julia erinnert sich an Nellys Fall, und angesichts der viel großflächigeren Verletzung von Tessa, weiß sie, dass sie jetzt schnell handeln muss. Normalerweise ruft sie in einem Notfall wie diesem "Doc" an. Egal, ob Tag oder Nacht, Sonntag oder Weihnachten, dieser Anruf geht direkt durch zu Alessandro Marroni, Präsident, CEO und Chief Medical Officer von DAN Europe, einem der erfahrensten Tauchmediziner weltweit. Professor Marroni gibt Julia die sofortige Befugnis, Tessa so schnell wie möglich zu evakuieren, da er befürchtet, dass Mädchen könne einen anaphylaktischen Schock - eine mögliche, lebensbedrohliche allergische Reaktion auf das Gift des Seesterns - erleiden.

Zwischenzeitig jedoch, in Thailand nach einem Albtraum von Nacht mit zunehmendem Schmerz, Übelkeit, Erbrechen, extremer Schläfrigkeit und Kopfschmerzen, bringen Tessas Freunde sie zu einem anderen Arzt in einer nahegelegenen sogenannten Klinik ersten Standards. Leider kennt auch dieser Arzt den Dornenkronenseestern nicht, googelt ihn aber! Tessa erhält noch ein weiteres Antibiotikum, dieses Mal intravenös, und soll die nächsten Tage zurückkommen, um diese Behandlung zu wiederholen... Die Zeit arbeitet mittlerweile gegen sie.

Zur selben Zeit laufen in den Büros von DAN Europe die Telefondränge zwischen Italien und Thailand heiß. Tessas Evakuierung wird vorbereitet ... Es fehlt nur noch eine klitzekleine Information - die Adresse. Wo genau ist eigentlich das Mädchen? Wenn der Krankenwagen das Mädchen nicht finden kann, ist alles verloren - und Tessa möglicherweise auch...

Glücklicherweise geht dieses Mal alles gut und Tessa erwacht in einem Bett auf der Intensivstation des internationalen Krankenhauses\*\* in Phuket - evakuiert von DAN Europe, entsprechend der Anordnung von zwei sehr besorgten Menschen, die ihre Arbeit sehr gut gemacht haben - Julia und Doc Marroni. Ein guter Morgen - zurück in Sicherheit...

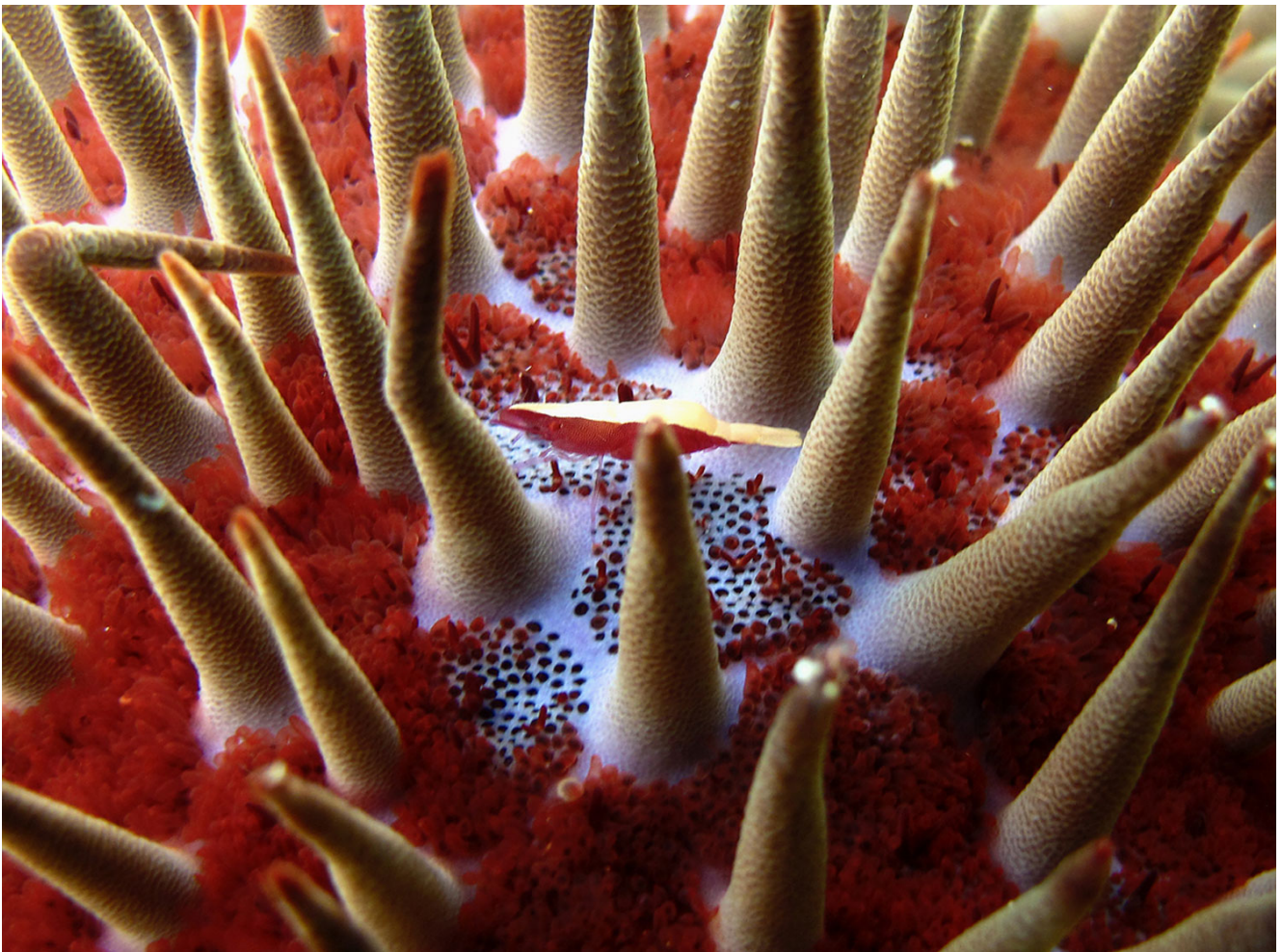Der Krankenwagen kam noch am Vorabend und brachte Tessa, am Infusions-Tropf und in Begleitung einer Krankenschwester, zum Krankenhaus nach Phuket, wo die folgende medizinische Behandlung komplett von DAN übernommen wurde.

Sie erhielt jegliche medizinische Versorgung, die sie benötigte, weil ihre Symptome schwerwiegend waren (Übelkeit, Erbrechen, Benommenheit und Fieber), ihre linke Hand und das Handgelenk geschwollen waren, sie unter starken Schmerzen litt und ihr Arm, ihre Hand und Finger gelähmt waren. Die Lymphgefäße des linken Arms und die Lymphknoten der linken Achselhöhle waren entzündet (Lymphangitis und Lymphadenitis) - ein Zeichen dafür, dass ihr Immunsystem überlastet war. Ein Chirurg öffnete die Wunden und entfernte alle Stacheln. Sie erhielt alle 8 Stunden intravenöse, hochdosierte Gaben von Dexamethason und Clindamycin. Weil sie viel Flüssigkeit verloren hatte, erhielt sie auch diese über den Tropf. Später konnte sie ihre Finger wieder bewegen.

Bei ihrer Krankenhausesentlassung - 6 Tage nach dem Vorfall - ist Tessas Hand immer noch taub, aber sie ist wohlauf und guter Dinge. Die Abschlussrechnung für ihren 5-tägigen Krankenhausaufenthalt belief sich auf etwa 6.000 EUR. Erstaunlich, welch' große Kosten so ein kleiner Seestern verursachen kann! - Das Taubheitsgefühl in Tessas Hand ist auch mehrere Monate später noch nicht ganz verschwunden. Sogar

fünf Monate nach dem Vorfall hat sie in zwei ihrer Finger immer noch kein Gefühl. Der Heilungsprozess ist ein langer Weg.

Tessas neunseitiger Krankenhausbericht und die ausgiebige Liste verschiedener Medikamente zeigen, dass sich das Krankenhaus in Phuket wirklich gut um sie gekümmert hat. Ein weiterer Beweis dafür, dass DAN Europe's internationales medizinisches Notfallnetzwerk einwandfrei funktioniert. Dieses Netzwerk wurde von den ambitionierten Mitarbeitern von DAN Europe aufgebaut und wird von ihnen auf dem aktuellsten Stand gehalten. Julia, die Case Managerin, ist eine von ihnen. Sie spricht eine Vielzahl von Sprachen, ist selbst zertifizierte Tauchlehrerin und hat die Gewässer Südostasiens selbst unzählige Male bereist. Es sind Menschen wie Doc Marroni und Julia, die Dinge bewirken und Berge versetzen – selbst aus der Ferne. Im Notfall müssen schnell die richtigen Entscheidungen getroffen werden; ein gutes Urteilsvermögen und Erfahrung sind dabei essentiell für eine effektive Fallbearbeitung. Diese Menschen haben Tessa viele Schmerzen, unnötigerweise verlängertes Leid und eine kräftezehrende, potentiell lebensbedrohliche Krankheit erspart. So würden sie in jedem anderen Fall oder Notfall wieder handeln und immer ihr Bestes geben.



### **Info-Box I: Was lernen wir daraus?**

Deine Gesundheit kommt an erster Stelle. Nimm' eine Verletzung durch den Dornenkronenseestern ernst und suche sofort Hilfe auf. Andernfalls wird es nicht von alleine besser, sondern eher schlimmer, und dann wirst Du vielleicht nicht mehr in der Lage sein, alleine ein Krankenhaus westlichen Standards aufsuchen zu können. Die Wundausschneidung der Dornen lässt sich nicht umgehen. Die Dornen können im Grunde nur mit Ultraschall oder Röntgenstrahlen gefunden werden. Die betroffene Stelle schwillt rasch an. Man muss es eigentlich nicht erwähnen, aber das Tauchen hat sich mit dieser Art von Verletzung erst mal erledigt. –

Der Selbstmedikation sind offensichtlich Grenzen gesetzt bei einer Verletzung durch den Dornenkronenseestern. Diese Verletzung erfordert den Eingriff eines Chirurgen. Immer! Die Dornen brechen leicht ab, stecken im Gewebe und geben ihr Gift ab. Die Entzündung hört nicht auf, weil der Körper versucht, den Fremdkörper loszuwerden und gleichzeitig das Gift bekämpft. Nellys Geschichte zeigt, dass die Wunde solange nicht heilt, wie der (mit Gift gefüllte) Fremdkörper sich immer noch im Gewebe befindet. Tessa's Fall hingegen spricht dafür, dass schnelles und angemessenes medizinisches Einschreiten das Leid effektiv verkürzen kann.

### **Info-Box II: Acanthaster planci**

Andere englische Namen sind: Sea Star oder Venomous Starfish. Übersät mit etwa 6 cm langen, scharfen, giftgefüllten Dornen ist er eine wehrhafte Erscheinung. Seine 6 bis 23 Arme und sein ungefährer Durchmesser von 40-60 cm tragen zu dieser Erscheinung noch bei. Seine meist rötliche Färbung kann als Warnfarbe hinsichtlich seiner Giftigkeit verstanden werden. Sein wirksames Verteidigungssystem macht ihn zu einem eindrucksvollen Überlebenskünstler mit fast keinem eigenen Fressfeind. Er ist an den schönsten Tauchplätzen zuhause - in den tropischen Zonen des gesamten Indopazifischen Ozeans (Philippinen, Indonesien, im Großen Barriere-Riff in Australien); darüber hinaus findet man ihn im Roten Meer und in zentralamerikanischen Küstenregionen, generell in Korallenriffen. Vorsicht! Dieser Seestern hat es in sich. Vorbeugung ist die bessere Option. Du kannst Dich schützen, indem Du Tauchboots, Tauchhandschuhe und andere Schutzkleidung aus dichtem bzw. dickem Neopren trägst. -

### **Info-Box III: Medizinischer Exkurs**

Kortison-(Wundsalbe) ist eine mögliche Erste-Hilfe-Selbstmedikation, die zur Linderung der Symptome einer Kontaktdermatitis benutzt werden kann, die durch Kontakt mit den Dornen des Seesterns ausgelöst wurde.

Antibiotika und Kortison können die Wundheilung allerdings nicht wirksam unterstützen, solange sich noch Teile der giftigen Dornen im Gewebe befinden. Nur nach einer Wundausschneidung und anschließenden Desinfektion der Wunde können geeignete Antibiotika und Kortison zum erfolgreichen Wundheilungsprozess beitragen. -

.....

*\* einige Namen wurden geändert*

---

Schau Dir unsere [DAN Europe Trainingskurse](#) an, einschließlich DMT (Diver Medical Technician) und HMLI (Hazardous Marine Life Injuries). Schau Dir auch unsere Erste-Hilfe-Produkte im [DAN-Online-Shop](#) an: First Aid Kits/Koffer/Rucksäcke in verschiedenen Größen, u.v.m.