Nie wszystko co mrowi jest chorobą dekompresyjną

Wszyscy nurkowie są nauczeni, aby zwracać uwagę na wszelkie nienormalne znaki i objawy po nurkowaniu. Są oni poinstruowani, aby uznawać je jako będące potencjalnym zespołem zaburzeń dekompresyjnych. Jednak taka postawa nie tylko dodaje pewnej dozy niepokoju, lecz może również prowadzić do niezdrowego poziomu czujności i obaw dotyczących całkowicie łagodnych stanów, które pojawiają się podczas lub po nurkowaniu.

Łagodne bóle głowy, przemijające łagodne bóle stawów, podrażnienia skóry a nawet łagodne mrowienie lub drętwienie może być przypisane do DCI, całkiem błędnie skutkując zbędną ewakuacją medyczną, przyjęciami do szpitali, terapią dekompresyjną a także utratą zdolności do nurkowania lub wynikłą obawą przed nurkowaniem. Z drugiej strony nie chcemy zniechęcać nurków do poszukiwania pomocy, ani nie powinni oni wypierać się lub przymykać oczu na potencjalnie poważne objawy DCI. Istnieje więc potrzeba pomocy nurkom w lepszym rozróżnieniu między stanami łagodnymi i poważnymi.

Po pierwsze, zagrożenie może być zredukowane: Ograniczenie prawdopodobieństwa rozwoju zaburzeń dekompresyjnych przez przeprowadzanie nurkowań zgornie z zasadą 5-S (t.j. Shorter (krócej), Shallower (płycej), Sensible with Safety Stops (rozsądnie z przystankami bezpieczeństwa) zmniejszy obawy, że drobne objawy mogą być związane z pęcherzykami. Jednak, nie wyeliminuje to zagrożenia i chcielibyśmy przestrzec nurków, aby nie popadali w błędne przekonanie ”Nurkowałem-stosując-tabele-więc-nie-mogę-mieć-chorobydekompresyjnej”.

W ponad 50% przypadków DCI z bazy danych DAN, nurkowania przebiegały zgodnie z ograniczeniami wynikającymi z tabel lub komputerów. Jednak konserwatywne nurkowanie nie zmniejsza szans na rozwój poważnych DCI, również gdy wystąpiły objawy.

Innym sposobem do wykluczenia zbędnego przesadzania z wykrywaniem DCI jest rozpoznanie pewnych powszechnych wzorców objawów, które są znane z przyczyn innych niż DCI, nawet gdy mogą być związane z czynnościami nurkowania. Na przykład, w poprzednim wydaniu Alert Diver wskazaliśmy rozmaite powody bólów głowy związanych z nurkowaniem. W tym artykule omówimy paraesthesias (t.j. z greckiego „częściowe podniecenie” lub „odczucie”) – które jest nienormalnym odczuciem zwykle opisywanym, jako pieczenie, szczypanie oraz igiełki lub mrowienie.

Parestezja i neuropraksja

Parestezja lub mrowienie jest wynikiem częściowego przerwania przewodnictwa nerwu czuciowego pomiędzy skórą i korą czuciową (t.j., częścią mózgu odpowiedzialną za uczynienie nas świadomymi odczuć skórnych). Anestezja (znieczulenie) jest wynikiem całkowitego przerwania impulsów. W większości przypadków, parestezja jest przemijającym i łagodnym stanem. Często jest wynikiem bezpośredniego ucisku na obwodowy nerw powierzchniowy (t.j. nerw skórny) w wyniku przedłużającego się zastosowania zewnętrznego nacisku na skórę przykrywającą nerw. Jej przykładem jest drętwienie, które następuje po siedzeniu w stałej pozycji przez pewien okres czasu. Te łagodne urazy ugniatające lub rozciągające nerwy są nazywane neuropraksją.

Oznacza to, że struktura nerwu jest zachowana, lecz przestaje on przez pewien czas przekazywać impulsy. W większości przypadków objawy odwrotne następują niemal natychmiast po zwolnieniu nacisku na powierzchnię. Jednak, przy długich okresach ucisku, może to trwać kilka dni, a w rzadkich przypadkach nawet tygodni, zanim przywrócone zostanie czucie skóry i ustąpi mrowienie. Może to zdarzyć się, gdy

przez wydłużone okresy czasu ubierany jest ciasno dopasowany lub ciężki sprzęt, taki jak ciasno dopasowany mokry kombinezon, pas balastowy lub ciężka konfiguracja butli i kamizelki wypornościowej.

Ponieważ zakłócenia te potencjalnie może spowodować każde przerwanie przewodnictwa nerwu pomiędzy skórą i mózgiem, ważnym jest określenie ukrytej przyczyny. Krótkoterminowa neuropraksja wywołana ciasno dopasowanym mokrym kombinezonem jest mniej znamienna, niż tętniczy zator gazowy lub choroba dekompresyjna. Chociaż oba te przypadki mogą powodować drętwienie i mrowienie. Szczęśliwie, przy odrobinie podstawowej wiedzy, możliwe jest zupełnie łatwe dokonanie tego rozróżnienia. Jest to jeden z celów tego artykułu – rozpoznanie, kiedy mrowienie jest stanem poważnym, a kiedy nie.

Mózg, rdzeń kręgowy i nerwy
Zarówno parestezja, jak i anestezja mogą być skutkiem szkodzenia mózgu, rdzenia kręgowego lub nerwów. Jednak, każdy z tych urazów wywołuje bardzo charakterystyczne zaburzenia i dlatego możliwe jest zupełnie łatwe ich rozróżnienie.

Mózg
Mózg zawiera kilka obszarów funkcjonalnych. Warstwa powierzchniowa mózgu (zwana również szarą masą) jest obszarem, w którym przeprowadzamy świadome myślenie; gdzie inicjowane są świadome ruchy (zwane funkcja motoryczną); i gdzie rozmaite fizyczne wrażenia i sygnały z naszych pięciu specjalnych zmysłów docierają do naszej świadomości (zwane funkcją czuciową). Rysunek poniżej ukazuje, jak mózg jest podzielony na płaszczyznę czołową (A); następnie z czołową sekcją mózgu (B); z dalszą ilustracją ukazującą, gdzie na powierzchni mózgu (C) rejestrowane są wrażenia z rozmaitych części ciała.

FIGURE 1
The sensory cortex of the brain: The coronal plane (A); a coronal section of the brain showing the surface grey matter (B); and a representation of the various sensory areas of the body on the surface (cortical) grey matter (C).

Tym, co powinno być oczywiste z tej ilustracji jest to, że niewielki uraz kory mózgowej będzie skutkował drętwieniem i mrowieniem na wielkim obszarze skóry. Odpowiednio, parestezja kory mózgowej – jak jest

ona nazywana – zwykle wpływa na całe ramię lub nogę. Jednak rzadko zdarza się, aby jednocześnie dotknięte nią były obie ręce lub obie nogi. Typowe pogorszenie obejmuje odpowiednio lewą lub prawą stronę ciała (t.j. hemi-parestezja lub hemi-anestezja) i zwykle towarzyszy jej słabość lub paraliż dotkniętego obszaru (t.j. hemi-pareza).

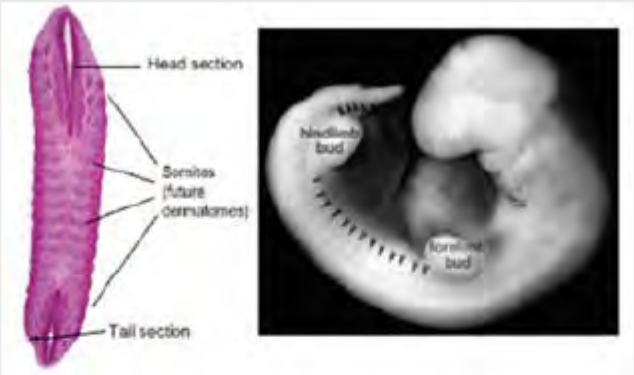

FIGURE 2
Embryo with sections called somites that eventually become dermatomes

Dlatego duże obszary drętwienia – zwłaszcza jeżeli dotknięta jest cała ręka lub noga i związane jest to ze słabością lub paraliżem – stwarzają podejrzenie wywołanych w mózgu i wymagają pilnej medycznej opieki.

Rdzeń kręgowy:
Podobnie do naszego mózgu, rdzeń kręgowy również zawiera obszary odpowiedzialne za przekazywanie impulsów dla ruchów i odczuć. Istnieje również wielka ilość wzajemnie łączących się włókien (aksony), które przebiegają miedzy mózgiem i docelowymi organami lub tkankami. Rdzeń kręgowy w nienarodzonym embrionie jest skonfigurowany na podobieństwo stosu cylindrycznych dysków (Rysunek 2). Każdy dysk posiada segmentowy zapas nerwów i utrzymujący te związki, gdy embrion wzrasta i zmienia kształt.

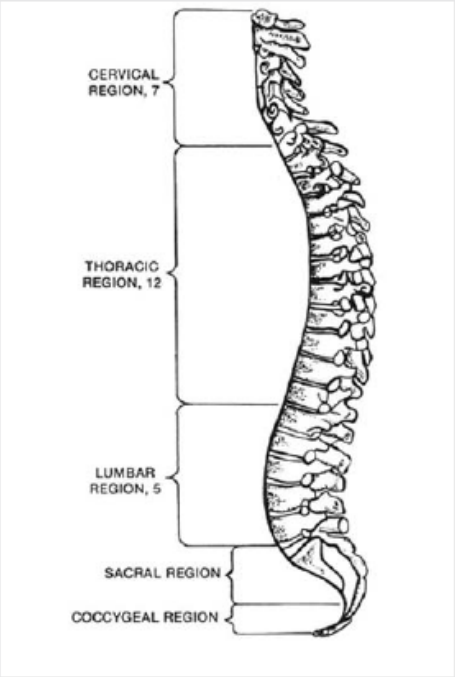

FIGURE 3

Vertebral column: 33 vertebrae associated with 31 pairs of spinal nerves
Vertebral column: 33 vertebrae associated with 31 pairs of spinal nerves

Gdy formują się kończyny i twarz, dyski są rozciągane w dół i na zewnątrz. Jednak, kolejność dermatomów pozostaje niezmieniona mimo, że nie wyglądają już one jak stos monet. W całkowicie wykształconym płodzie istnieją 33 sekcje kręgosłupa. Każda posiada odpowiadający jej krąg lub kość – 7 w szyi (kręgi szyjne); 12 w klatce piersiowej lub tułowiu (kręgi piersiowe); 5 w zagłębieniu dolnej części pleców (kręgi lędźwiowe); 5 w krzyżu (kręgi krzyżowe) i 4 w kości ogonowej (kość guziczna).

Bez przechodzenia do numerowania powiązanych nerwów, które różni się nieco od kręgów, ogólny obraz jest oczywisty i jest zilustrowany na rysunku 4. Proszę zwrócić uwagę, jak każdy dysk embriona stał się teraz dermatomem.

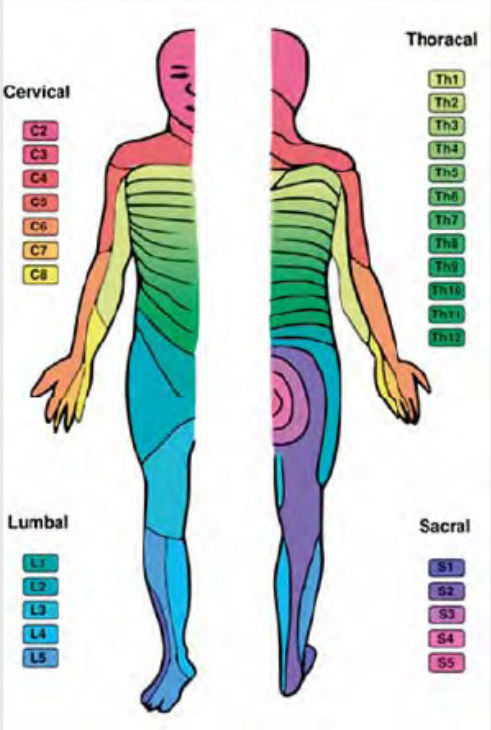

FIGURE 4

Dermatomes: The stacked somite disks in the embryo become dermatomes. The development of the arms and legs extend the original disks downwards and outwards.

Przyczyną omówienia tych podstaw anatomii jest to, że urazy rdzenia kręgowego lub korzeni nerwu rdzeniowego wpływają na funkcje motoryczne i/lub czuciowe w odpowiednich dermatomach. Różnica jest taka, że uraz rdzenia kręgowego wpływa również w pewnej mierze na kolejne dermatomy, gdyż włókna nerwowe są przerwane na ich drodze z głowy do ogona. Uraz korzenia nerwu rdzeniowego wpływa tylko na konkretny dermatom.

Parestezja lub osłabienie rozprowadzania dermatomów wskazuje jako prawdopodobną przyczynę rdzeń kręgowy lub korzeń nerwu rdzeniowego. Chociaż wywołana może być innymi przyczynami, takimi jak wypadnięcie dysku międzykręgowego (t.j. poduszki z włóknistej chrząstki między kręgami), takie oznaki wymagają pilnej oceny medycznej. Jeżeli powiązana jest z osłabieniem, paraliżem lub utratą kontroli nad jelitami lub pęcherzem, jest to stan nagłego przypadku.

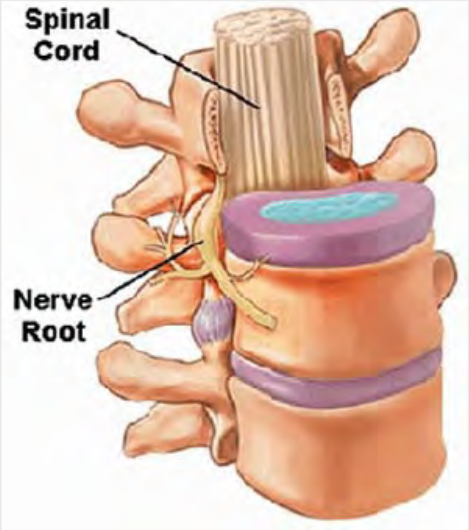

FIGURE 5

Part of the vertebral column showing the spinal cord with its filaments and a spinal nerve root leaving the spinal cord in-between the vertebra. Notice the purple intervertebral disk. Rupture or bulging of this disk could affect the spinal cord and / or the spinal nerve roots. Spinal cord involvement results in more widespread, downstream, multi-dermatomal effects whereas spinal nerve root involvement causes effects in a single dermatome.

Nerwy obwodowe

Nerwy obwodowe stanowią przedłużenie włókien (t.j. aksonów) rdzenia kręgowego. Tworzą one nieprzerwane połączenia elektryczne między mózgiem i organami lub tkankami docelowymi, które zasilają.

Pierwsza sekcja tych nerwów, gdy opuszczają one rdzeń kręgowy, nazywana jest korzeniami rdzeniowymi. W sekcji rdzenia kręgowego zasilającej rękę i nogę, korzenie rdzeniowe mieszają się i łączą, aby stać się plątaniną zwaną odpowiednio splotem ramiennym (t.j. ręki), lędźwiowym i krzyżowym (t.j. siecią lub pajęczyną). Zobacz rysunek 6. W końcu, plątaniny rozdzielają się na kilka zmieszanych nerwów obwodowych do zasilania skóry odpowiednio górnych i dolnych kończyn.

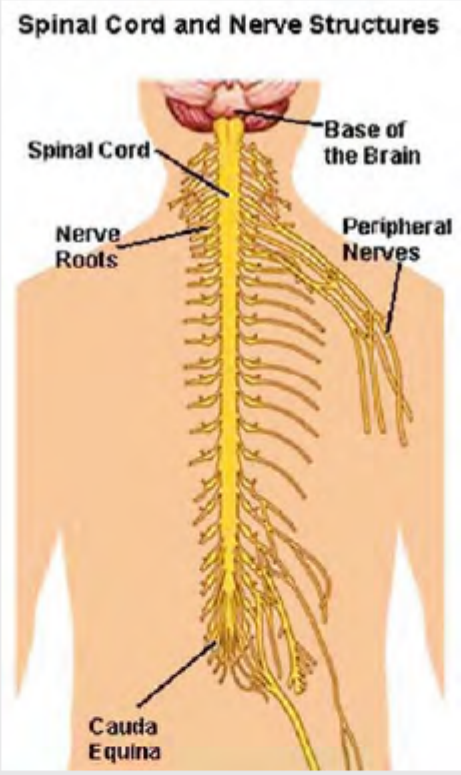

FIGURE 6

Peripheral nerves are extensions of spinal nerve roots. However in the area of the arm and the leg there is (1) a merging and mingling of nerves to make up the networks called the brachial (i.e., arm) and lumbar (i.e., leg) plexus (i.e., web or network) respectively; and (2) a subsequent separation of some nerve fibers

Oto jedna z głównych przyczyn, dlaczego istnieje znacząca różnica w sposobie, w jaki objawia się uszkodzenie samego rdzenia kręgowego lub korzenia rdzeniowego w zestawieniu z urazami splotu nerwowego i nerwu obwodowego oraz dlaczego jest ważna ta podstawowa informacja: pozwala nam ona dokonać koniecznego rozróżnienia. W przeciwieństwie do uszkodzenia rdzenia kręgowego, które następuje według „piętrowego” dermatomalnego wzoru utraty czucia, urazy splotu ramiennego lub nerwów obwodowych są z natury niejednolite. Rysunek 7 ukazuje ważne płaty skóry zasilane przez te nerwy obwodowe.

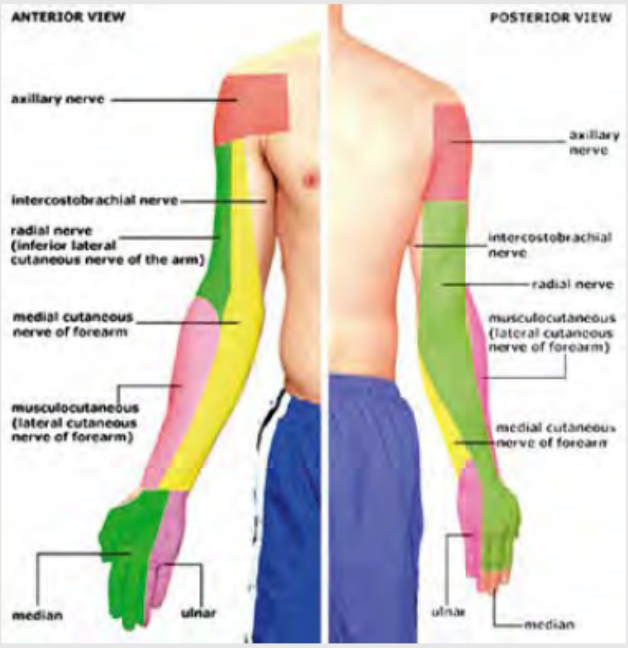

FIGURE 7

Peripheral cutaneous nerve distribution. These illustrations show areas of skin supplied by various cutaneous nerve branches for the upper limbs. Any partial interruption of conduction in the underlying nerves branches higher up in the arm or neck will result in burning or tingling in these areas. This differs from cortical or spinal type injuries that have more a more extensive or segmental distribution.

Jeżeli drętwienie lub mrowienie jest ograniczone do pozornie przypadkowego płata skóry i nie dotyka całej kończyny (t.j. nie jest korowe / regionalne) lub ograniczonego segmentu (t.j. nie jest rdzeniowe / dermatomalne), wówczas prawdopodobnie wynika z urazu nerwu obwodowego lub urazu splotu nerwowego.

Ważne, z punktu widzenia radzenia sobie, wszelkie urazy lub stany chorobowe powodujące utratę siły, słabość lub utratę funkcji zawsze są uznawane jako nagłe przypadki. Podobnie, wszelka anestezja w tym obszarze, trwająca dłużej niż minutę lub dwie (np., z powodu bezpośredniego mechanicznego ucisku nerwu wywołanego pozycją lub uciśnięcia sprzętem nurkowym, itp.) wymaga niezwłocznej opieki lekarskiej. Jest to tylko obszar częściowych zmian czuciowych – lub parestezji – gdzie chcielibyśmy pomóc nurkom w rozróżnieniu błahostek od bardziej poważnych urazów.

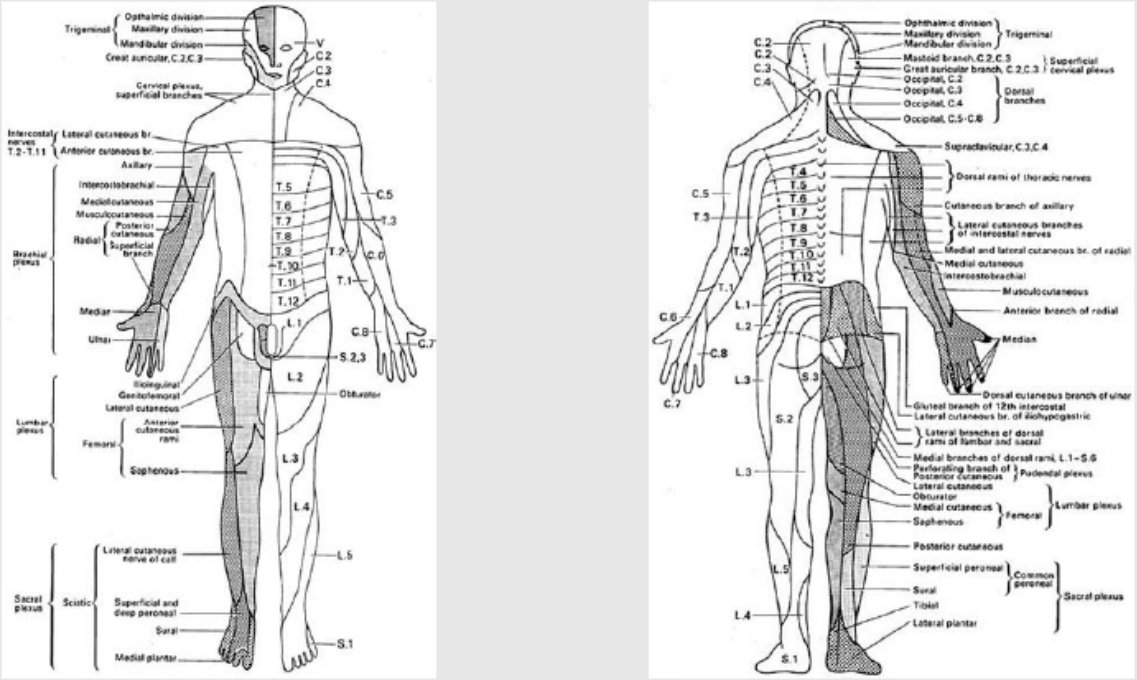

FIGURE 8a 8b
Peripheral nerve (shaded) vs. dermatomal distribution of skin sensation

Rysunek 8 a ukazuje kontrast pomiędzy rozprowadzeniem do skóry nerwu rdzeniowego/ dermatomalnego i obwodowego. Pozwala to na łatwiejsze rozróżnienie między obszarami skóry, które mogłyby być dotknięte urazami odpowiednio rdzenia kręgowego lub nerwów obwodowych.

Rysunek 8 b: Powszechne urazy związane z nurkowaniem. Obecnie, gdy zostało dokonane rozróżnienie między parestezją dermatomalną i związaną z nerwami obwodowymi, pokażemy pięć powszechnych stanów związanych z nurkowaniem, które często przypisywane są do DCI, lecz są prawie niezmiennie związane z uciskowym urazem nerwu obwodowego:

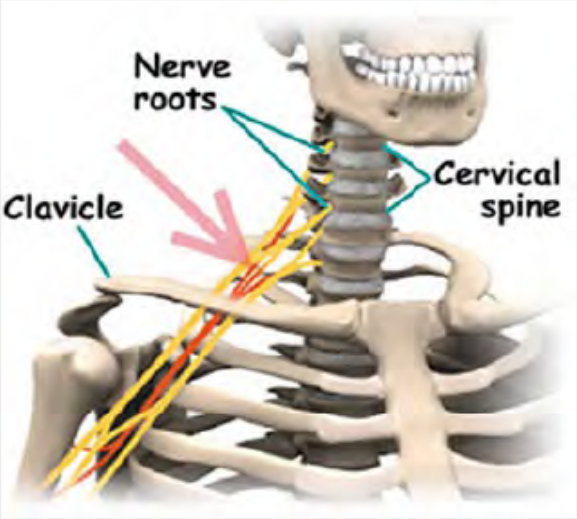

FIGURE 9
Brachial plexus injury (“heavy BC syndrome”)

Ucisk na górną część splotu ramiennego przedstawia się jako drętwienie dolnej części przedramienia, włączając dłoń. Jest to powszechne przy ciężkiej kamizelce wypornościowej u szczupłych osobników.

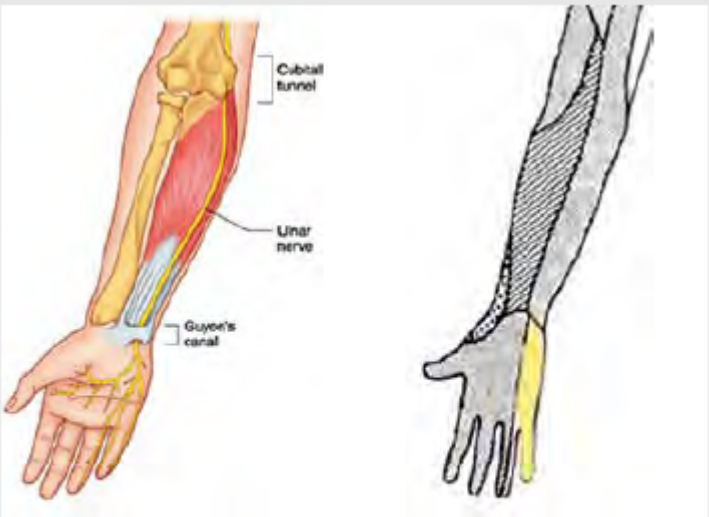

FIGURE 10
Ulnar nerve ("funnybone" syndrome)

Ciasno dopasowany mokry skafander lub opieranie się na łokciu może ścisnąć nerw łokciowy w obszarze tunelu łokciowego (t.j. wrażliwego na uderzenia miejsca w łokciu) powodując drętwienie dolnej części ręki. Proszę zauważyć, że w przeciwieństwie do urazu splotu ramiennego, ten wyklucza przedramię i jest ograniczony tylko do dłoni (Rys. 10).

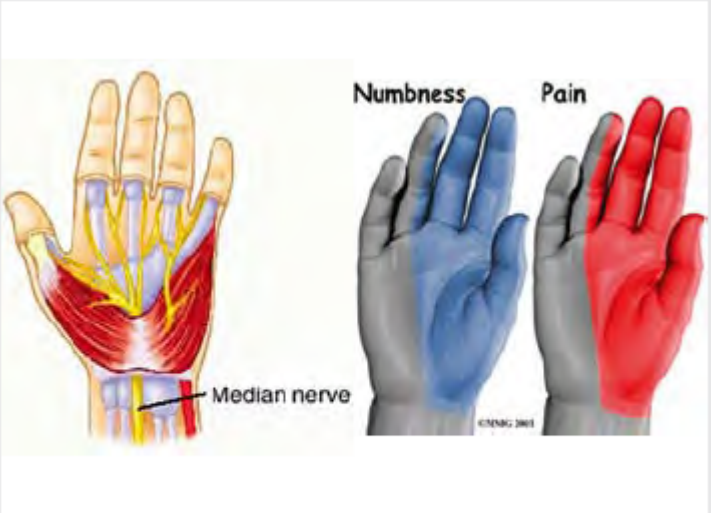

FIGURE 11
Median nerve ("Carpal tunnel" syndrome)

Ucisk nerwu środkowego może wystąpić z powodu ciasnego dopasowania pierścienia uszczelniającego mokrego skafandra, rękawic lub trzymania się krawędzi burty łodzi podczas schodzenia do wody (Rys.11).

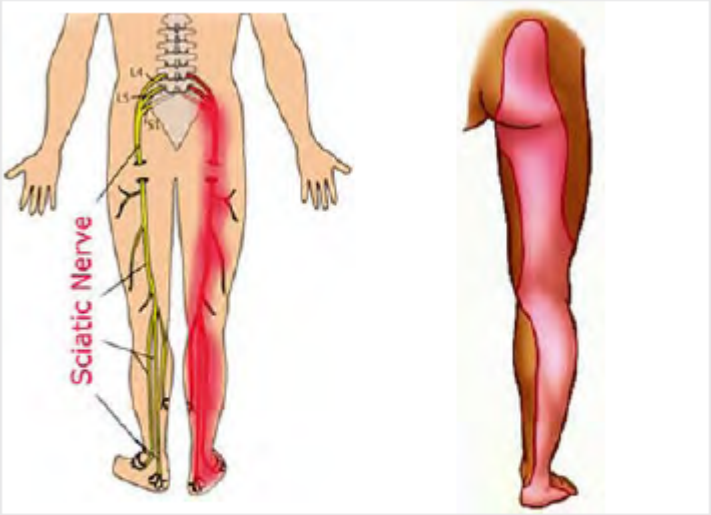

FIGURE 12
Sciatic nerve ("Numb bum" syndrome)

Nacisk na nerw kulszowy w wyniku siedzenia na twardej powierzchni może powodować drętwienie dużych obszarów z tyłu nogi. Powszechne przy przejażdżkach łodzią (Rys. 12).

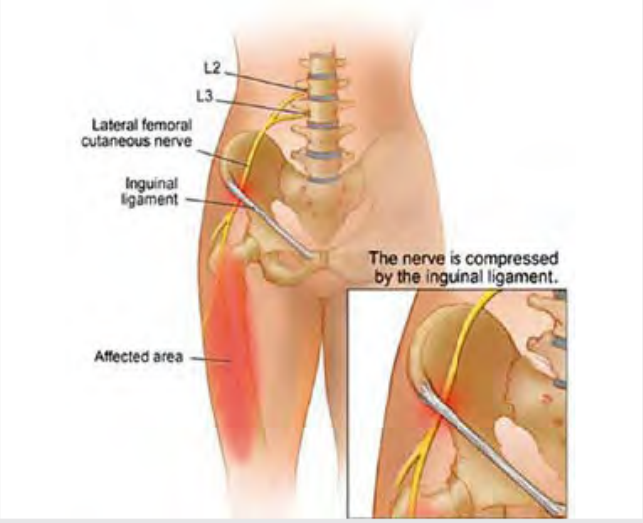

FIGURE 13
Lateral Femoral Cutaneous nerve ("Weightbelt" syndrome)

Otyłość i ucisk pasem balastowym mogą powodować naruszenie nerwu skórnego bocznego uda, skutkujące parestezją górnej zewnętrznej części uda (Rys. 13).

Podsumowanie

Celem tego artykułu jest tylko oddzielenie mrowień niebędących chorobą dekompresyjną. Wszelkie urazy lub stany chorobowe powodujące utratę siły, słabość lub utratę funkcji, włączając funkcję jelit lub pęcherza, zawsze są uznawane jako nagłe przypadki. Wszelka anestezja obszaru, trwająca dłużej niż minutę lub dwie (np., z powodu bezpośredniego mechanicznego ucisku nerwu wywołanego pozycją lub uciśnięcia sprzętem nurkowym, itp.) wymaga niezwłocznej opieki lekarskiej. Parestezja lub mrowienie jest wynikiem częściowego przerwania przewodnictwa nerwu czuciowego pomiędzy skórą i korą czuciową.

Zarówno parestezja, jak i anestezja mogą być skutkiem szkodzenia mózgu, rdzenia kręgowego lub nerwów. Duże obszary drętwienia – zwłaszcza, jeżeli dotknięta jest cała ręka lub noga i związane jest to ze słabością lub paraliżem – stwarzają podejrzenie wywołanych w mózgu i stwarzają nagły przypadek.

Parestezja lub osłabienie rozprowadzania dermatomów wskazuje jako prawdopodobną przyczynę rdzeń kręgowy lub korzeń nerwu rdzeniowego. Chociaż wywołana może być innymi przyczynami, takimi jak wypadnięcie dysku międzykręgowego (t.j. poduszki z włóknistej chrząstki między kręgami), takie oznaki wymagają pilnej oceny medycznej.

Jeżeli drętwienie lub mrowienie jest ograniczone do pozornie przypadkowego płata skóry i nie dotyka całej kończyny lub ograniczonego segmentu, wówczas prawdopodobnie wynika z urazu nerwu obwodowego lub urazu splotu nerwowego. Najbardziej powszechne z nich są zgniecenia lub mniejsze urazy: (1) dolnego splotu ramiennego; (2) nerwu łokciowego; (3) nerwu środkowego; (4) nerwu kulszowego oraz (5) nerwu skórnego bocznego uda.

Pamiętaj – jeżeli masz jakiekolwiek wątpliwości – w celu uzyskania pomocy lub porady, skontaktuj się Divers Alert Network.